Aus dem Zahnärztlichen Universitätsinstitut zu Würzburg,
Konservierende Abteilung.
Leiter: Prof. Dr. *Münch.*
Direktor: Prof. Dr. med. et med.-dent. *Wustrow.*

Untersuchungen über die Beziehungen der Zähne des Oberkiefers zur Kieferhöhle.

Inaugural - Dissertation

verfasst und der

Hohen medizinischen Fakultät der
Bayer. Julius-Maximilians-Universität Würzburg
zur Erlangung
der Doktorwürde in der Zahnheilkunde

vorgelegt von

Walther Hemmer
Zahnarzt aus Speyer a. Rh.

1932
Buchdruckerei Jean Fix, Speyer a. Rh.

Referent: Professor Dr. Münch.

Meiner lieben Mutter
und dem Gedenken meines verstorbenen Vaters
in Dankbarkeit und Liebe.

Digitized by the Internet Archive
in 2026

https://archive.org/details/IA40153309_0328

Von allen Teilen des Skeletts weist der Schädel bei den einzelnen Vertretern des Menschengeschlechtes die größten Verschiedenheiten auf. Doch nimmt dies weiter nicht wunder, wenn wir der vielseitigen Aufgabe des Schädels uns bewußt werden. Haben wir doch in ihm die Schutzhülle für das Gehirn und die Sinnesorgane, sowie den Eingang zum Respirations- und Digestionstraktus. Uns, als Zahnärzte, interessiert natürlich hauptsächlich der Tractus Digestorius und hier wieder besonders die Kauorgane im weitesten Sinn. Sehen wir von der Bewegung des Unterkiefers ab, so haben wir als gemeinsame Aufgabe der beiden Kiefer das Fixieren der Zähne. Mit dem Feststellen der Zähne leitet sich nun beim Kauakt eine weitere Aufgabe für die Kiefer ab, nämlich die Abstützung der von den Zähnen entwickelten Kaukraft. Diese ist jedoch bei jedem einzelnen Zahn verschieden, setzt sie sich doch bekanntlich aus Länge, Breite und Höhe des Zahnes zusammen. Ferner ist der Schädel keine kompakte Masse, sondern nur eine knöcherne Hülle für die bereits oben erwähnten Organe. Wir haben es also beim Kauakt nicht mit einer Kraft zu tun, die auf der ganzen Kauebene gleich stark auftrifft und dann in gerader Richtung auf die „Unterlage" weitergeleitet wird, sondern es ist die auftreffende Kraft, wie oben schon erwähnt, auf jedem Punkt der Kauebene verschieden und daher auch die durch sie bedingte Abstützung.

Im Oberkiefer, der gegen die Schädelbasis abgestützt ist, haben wir auf jeder Seite drei Stützpfeiler, den Eckzahn-, Jochbein- und Flügelfortsatzpfeiler. Sie bestehen teils aus Compaktaverdickungen, teils aus Spongiosatrajektorien, d. h. Anhäufungen und Verdickungen der Spongiosabälkchen. Kompliziert wird der Verlauf dieser Pfeiler dadurch, dass sie durch Nasen- und Augenhöhle in ihrem gradlinigen Verlauf gestört werden. Um die durch die mehrfachen Verbiegungen der Pfeiler bedingte Schwächung der Stützkraft wieder auszugleichen, sind die Pfeiler untereinander verbunden. Die Verbindungsleisten sind besonders die laterale Nasenwand, der harte Gaumen und die äußere Kieferwand. Zwischen diesen Knochenplatten liegt die Kieferhöhle, auch Sinus maxillaris oder Antrum Highmori genannt.

Betrachten wir den Aufbau des Gesichtsschädels, so wird uns klar, dass die die Stützpfeiler und ihre gegenseitigen Verstrebungen bildende laterale Nasenwand und äußere Kieferwand einen bei der mechanischen Beanspruchung durch den Kauakt und durch die dadurch bedingte Abstützung nicht benötigten Raum lassen und dieser Raum ist nichts anderes, als das Antrum. Das Antrum ist also, wie die anderen Nasennebenhöhlen, auf deren mechanische Bedingtheit einzugehen zu weit führen würde, als ein Füllsel aufzufassen, das den Knochen dort ersetzt, wo er nach dem Gesetz — die maximale Wirksamkeit bei einem Minimum von Baumaterial zu erreichen — fortfallen mußte. Dies dürfte einer der Hauptgründe für die Daseinsberechtigung der Kieferhöhle sein. Weniger Bedeutung kommt der Ansicht Hirtl's u. a. zu, welche sagen: das Antrum hat keine andere physiologische Bestimmung, als dem Oberkiefer bei seiner Grösse eine gewisse Leichtigkeit zu geben. Doch beträgt die durch sämtliche Nasennebenhöhlen bedingte Gewichtsabnahme nach Tandler nur 1% des gesamten Schädelgewichts. Einen andern Gesichtspunkt für die Daseinsberechtigung der Nasennebenhöhlen und besonders der Kieferhöhle möchte ich jedoch nicht unerwähnt lassen, nämlich der durch das Antrum bedingte Schutz des Gehirns vor Erschütterungen und Gewalteinwirkungen. Nur die Gegenwart der Kieferhöhle im Oberkiefergerüst macht es erklärlich, warum bedeutende Zertrümmerungen desselben oft ohne eine Art von Gehirnerschütterung, ja selbst ohne bedeutende Reaktionserscheinungen vorkommen können. Ich möchte dem Oberkieferkörper mit den nach der neueren Technik erbauten Brücken vergleichen, die sehr starke Belastungen mit Hilfe der Pfeiler, Streben etc. federnd ertragen. Wäre der Oberkiefer eine kompakte Masse, so würden sich Erschütterungen des Kieferkörpers unbedingt mit derselben Gewalt auf Schädelbasis und Gehirn fortpflanzen, Splitterungen aber würden auch immer die Schädelbasis zerreißen und in das Gehin eindringen. Soviel über die statischen Verhältnisse.

Die Entstehung des Sinus maxillaris denkt sich Malacarne derart, daß die Kieferhöhle durch das Eindringen der Luft zwischen die Knochentafeln gebildet werde. Dagegen spricht jedoch, daß die eingeatmete Luft keinen größeren Druck aufweißt als die atmosphärische, im Gegenteil, die Luft in der Nasenhöhle ist meist von geringerem oder höchstens von gleichem Druck wie die der Außenwelt.

Die Entwicklung der Kieferhöhle hängt eng zusammen mit dem Wachstum des Oberkiefers. Beim Neugeborenen ist der

ganze Oberkieferkörper in der Höhenausdehnung fast noch gar nicht ausgebildet. Die Zahnkeime reichen bis an den Boden der Orbita bezw. der Nasenhöhle. Das Antrum finden wir als kleine Einbuchtung des Knochens hinter dem Tränennasenkanal angedeutet. Nach der Seite reicht es nur bis zum Canalis infraorbitalis. Während der ersten Dentition wandern die Keime der Milchzähne kaudalwärts, der Oberkieferkörper schreitet allmählich in seiner Entwicklung fort, der Sinus maxillaris vergrößert sich dementsprechend und breitet sich besonders in seinen hinteren Abschnitten so weit aus, daß er den Canalis infraorbitalis von unten her umgibt. Auch in Bezug auf die Höhe dehnt sich die Kieferhöhle aus und zwar ungefähr bis zur unteren Muschel. Weiterhin macht die Ausdehnung der Höhle nach der Seite langsam immer größere Fortschritte, bis sie schließlich im 8.—9. Lebensjahr den Processus cygomaticus erreicht hat uud so die Breitenausdehnung wie beim Erwachsenen besitzt. Nur der Sinusboden, d. h. der die Höhle von den Alveolen abgrenzende Knochen, ist in seiner Lage noch verschieden von der bei dem Erwachsenen. Hier stehen einer weiteren Ausbreitung die Keimanlagen der bleibenden Zähne entgegen. Erst wenn diese Keimanlagen sich zu Zähnen entwickelt haben und diese durchgebrochen sind, erhalten wir das Bild des Antrumbodens, wie es uns beim Erwachsenen entgegentritt. Da die Durchbruchszeiten der einzelnen Zähne verschieden sind, haben wir auch ein zeitlich verschiedenes Tiefenwachstum der einzelnen Teile des Antrumbodens. Die Entwicklung der „secundären Buchten" des Sinus maxillaris erfolgt erst in späteren Lebensjahren, wie auch mit Verlust der Zähne und zunehmender seniler Atrophie des Kiefers das Antrum an Ausdehnung zunimmt. Diese Vergrößerung des Antrums im höheren Alter findet ihre Erklärung darin, daß die auf ein Minimum reduzierte mechanische Inanspruchnahme des Oberkiefers die mechanisch toten Stellen größer werden läßt, es erfolgt also auf Grund des Maximum — Minimum — Gesetzes der Abbau des Knochens auf Kosten der wachsenden Kieferhöhle. Die Größenentwicklung des Antrums hört also erst auf mit dem Exitus.

Um nun zur Topographie des Sinus maxillaris überzugehen, möchte ich vorwegnehmen, daß man strenggenommen bei der Kieferhöhle und ihrer Beziehung zu den Zähnen von Normalem oder Annormalem nicht sprechen kann. Deshalb sollen auch die Maßzahlen, die ich anführe, nicht als Mittelwert oder sonstwie gedeutet werden, sondern nur als wenige Beispiele für die so sehr verschiedenen Verhältnisse. Diese Verschiedenheit ist ja auch verständlich nach den Erörterungen, die ich eingangs über den Schädel im allgemeinen gebracht habe.

Der Sinus maxillaris gehört als Nasennebenhöhle zu den pneumatischen Räumen, die beim Menschen nur auf das Schädelskelett beschränkt sind, bei anderen Lebewesen auch auf andere Teile des Skeletts, wie die Wirbelsäule und die Extremitäten sich erstrecken. Mit dem Respirationstraktus in Verbindung stehend ist die Kieferhöhle, wie dieser, mit Flimmerepithel ausgekleidet und mit Luft gefüllt. Sie ist die größte der Nasennebenhöhlen und besetzt beim Erwachsenen meist den größten Teil des Kieferkörpers. Man kann die Höhle mit einer liegenden dreiseitigen Pyramide vergleichen, deren Basis der lateralen Nasenwand, deren Spitze dem Prozessus cygomaticus der Maxilla zugekehrt ist. Von den drei Seitenflächen ist die eine, obere, der Orbita zugekehrt, die zweite, vordere, der Fossa canina, die dritte, hintere, dem Tuber maxillare. Es gehen jedoch meist die Basis und die distale und mesiale Seite der Pyramide allmählich ineinander über und so begegnet uns an der Basis des Alveolarfortsatzes, meist in der Höhe des harten Gaumens gelegen, eine Rinne, die man als den Sinusboden bezeichnet.

Die Kommunikation der Kieferhöhle mit dem mittleren Gang der Nasenhöhle erfolgt durch eine unregelmäßig geformte Oeffnung, den Hiatus maxillaris. Dieser liegt kurz unter dem Höhlendach vor der Mitte der inneren Wand und führt in das Infundibulum.

Die innere Wand des Sinus, die im Bereiche der Nasenfontanelle nur von Schleimhaut gebildet wird, ist gegen die Höhle zu leicht konvex gebildet; dasselbe gilt von der vorderen Wand, die um so mehr gegen den Innenraum des Sinus dringt, je tiefer die Fossa canina ausgebildet ist. Die hintere Wand dagegen wölbt sich nach außen, entsprechend der Konvexität des Tuberculum. Das Dach ist eben und senkt sich nach vorne und außen.

Diese in großen Linien angegebene allgemeine Form der Kieferhöhle variiert in tausendfältiger Art.

Es kann die Höhle sich in Form von Buchten in die benachbarten Teile des Schädels erstrecken. Speziell für uns Zahnärzte ist das Vordringen des Sinusbodens zwischen die beiden Lamellen des Alveolarfortsatzes als sogen. Alveorarbuchten von besonderer Bedeutung, da die Lageverhältnisse der Zähne zur Kieferhöhle durch diese Buchten sehr beeinflußt werden. Durch sie kann das Antrum in unmittelbare Beziehung zu den Zähnen treten. Es kommt sogar vor, daß Alveolarbuchten zwischen die Wurzeln der einzelnen Zähne in die Septa intra- und interalveolaria vordringen. Die Alveolen sind dann in den Sinus mehr oder weniger vorge-

wölbt, oft fehlt auch die Zahn und Antrum trennende Knochenwand ganz. Doch möchte ich die näheren Ausführungen darüber bis zur Besprechung der Lageverhältnisse von Antrum und Zähnen zurückstellen.

Auf die in den Processus zygomaticus und zwischen die Lamellen des harten Gaumens (letzteres beim Menschen sehr selten) führenden Ausbuchtungen des Antrums näher einzugehen, ginge über den Rahmen der Arbeit hinaus.

Auch starke Verengerungen weist das Antrum auf. Diese können bedingt sein durch eine abnorm tiefe Fossa canina bezw. durch eine sehr breite Nasenhöhle. Ferner kann auch eine Verkleinerung des Sinus maxillaris begründet sein in einer mangelhaften Ausdehnung gegen die Basis des Alveolarfortsatzes. Dies ist dann der Fall, wenn der Nasenhöhlenboden tiefer liegt, als der des Antrums.

Oft finden wir auch von den Wänden, häufiger noch von dem Antrumboden entspringende, mehr oder weniger weit in die Höhle ragende, Knochenleisten. Ja es kommen sogar Fälle mit vollkommener Zweiteilung des Antrums vor. Hier kommt als wertvolles differentialdiagnostisches Merkmal gegenüber einer Cyste die Kommunikation des Antrums mit der Nasenhöhle in Frage.

Eines zu betonen scheint mir noch wichtig, nämlich daß die beiden Kieferhöhlen in ein und demselben Kiefer, sowohl in Höhe, Breite und Länge, als auch in ihrem Abstand gegenüber den Zähnen mehr oder weniger starke Verschiedenheiten aufweisen.

Ueber die Auskleidung der Kieferhöhle wäre noch folgendes zu sagen: Die dünne Schleimhaut des Antrums ist wie die der anderen Nasenhöhlen außerordentlich drüsenarm und mit dem Periost einheitlich zu einer dünnen Bindegewebslage verschmolzen. Sie besteht, wie bereits oben erwähnt, aus Flimmerepithel, dessen Härchen nach dem Hiatus maxillaris zu in Bewegung sich befinden.

Anschließend möchte ich noch einige Zahlen über die Ausdehnung verschiedener Kieferhöhlen bringen, wie sie sich aus eigenen Fällen ergeben, in

	medio-distaler	buco-palatinaler	cranio-caudaler Richtung
Fall 1.	40,8 mm	27,0 mm	44,0 mm
„ 2.	33,5 „	16,0 „	37,7 „
„ 3.	36,5 „	24,5 „	43,9 „
„ 4.	22,0 „	27,0 „	48,8 „
„ 5.	19,0 „	25,0 „	36,4 „
„ 6.	29,1 „	17,8 „	36,9 „
„ 7.	30,8 „	22,6 „	26,6 „
„ 8.	33,0 „	19,5 „	30,5 „

Eine sehr starke Verschiedenheit der Ausdehnung der Kieferhöhle nach jeder Richtung bietet sich uns schon in diesen wenigen Fällen obiger Tabelle dar. Und wir verstehen die Topographie der Zähne zur Kieferhöhle um so besser, wenn wir uns klar machen, daß es die Ausdehnung des Antrums in medio-distaler und cranio-caudaler Richtung, neben der Länge der Alveolen ist, welche die verschiedenen Beziehungen der Wurzeln mit dem Sinus maxillaris bestimmen. Und doch sind diese Beziehungen so ungeheuer wichtig für die kunstgerechte Entfernung eines Zahnes und zum Verständnis des Uebergreifens periapikaler Prozesse auf das Antrum.

Fragen wir uns nun welche Zähne treten in mehr oder weniger enge Beziehung zum Antrum oder, vulgär ausgedrückt: liegen unter dem Antrum, so finden wir, daß es die Eckzähne bis zu den dritten Molaren inklusiv sind.

Der Abstand Alveolenkuppe des Eckzahns von dem Boden der Kieferhöhle ist in den meisten Fällen sehr groß, oft reicht auch das Antrum überhaupt nicht bis über den Caninus. Dies ist besonders durch den mechanisch stark beanspruchten Eckzahnpfeiler des Oberkiefergerüstes, d. h. durch jene Knochenmasse, die von der Alveole des Eckzahns längs des Seitenrandes der Apertura piriformis in den Prozessus frontalis maxillae aufsteigt, bestimmt.

Auch beim dem ersten Praemolaren sind die nachbarlichen Beziehungen zur Kieferhöhle entweder überhaupt nicht vorhanden oder doch noch sehr entfernte. Dies hat außer der — im Vergleich zum Eckzahn — kurzen Wurzel seinen Grund darin, daß die Basis des Eckzahnpfeilers am Alveolarfortsatz gewöhnlich verbreitert und gegen den ersten Praemolaren vorgerückt ist. Der Sinusboden steigt also meist kurz vor oder über dem ersten Praemolaren steil an, um über ihm bezw. über dem Eckzahn, auf alle Fälle aber in verhältnissmäßig großem Abstand, in die durch die Fossa canina gebildete Wand des Antrums einzubiegen. Ein Sagittalschnitt durch den tiefsten Punkt der Alveolen des ersten Praemolaren findet deshalb die Kieferhöhle überhaupt nicht oder meist in ihren Endausgängen vor. Hier finden wir, wie beim Eckzahn, eine ziemlich starke retroalveoläre Spongiosaschicht zwischen der Antrum und Alveole umgebenden Kompakta. Allerdings tritt auch der Sinusboden bei besonders stark entwickelter Alveolarbucht in seltenen Fällen nahe an die Kuppe der Alveole heran. Bei ungeteilter Wurzel des ersten Praemolaren liegt diese

mitten in der Sponiosa. Dasselbe gilt auch bei zweigeteilter Wurzel von der palatinalen, während die buccale hart an der äußeren Knochenwand liegt. Diese verschiedene Lage der Wurzeln ist für die Ausbreitung periapikaler Prozesse von größter Bedeutung.

Der zweite Praemolar liegt fast immer unter dem Antrumboden. Bei ihm kommen alle Uebergänge vor zwischen den Fällen, in welchen bei hohem Alveolarfortsatz und geringer Entwicklung der Alveolarbucht die Entfernung zwischen Apex und Antrumboden eine sehr große ist und jenen, bei welchen infolge ausnehmend starker Ausdehnung der Alveolarbucht das Antrum bis dicht an die Kuppe der Alveolen reicht. Doch befindet sich auch hier zwischen Antrumboden und Alveole eine Spongiosaschicht.

Bei den Molaren werden die nachbarlichen Beziehungen zwischen Antrum und Wurzelspitzen noch intimer. Hier finden sich größere Spongiosalager zwischen Sinusboden und Alveolenkuppen nur eingelagert, wenn die Alveolarbuchten sehr mangelhaft oder überhaupt nicht ausgebildet sind. Und dies ist doch verhältnismäßig selten der Fall. Häufiger liegt der Antrumboden tiefer als die Wurzelspitzen.

In solchen Fällen dringt beim ersten Molaren der Antrumboden zwischen die Wurzeln. Diese Vertiefung gegen die Bifurkationsstelle hat seinen Grund in den sehr divergierenden Wurzeln des Sechsjahrmolaren, von denen die palatinale gegen die Uebergangsstelle der seitlichen Nasenhöhlenwand zum Nasenhöhlenboden, die beiden buccalen in der Verlängerung der lateralen Antrumwand liegen. Diese divergente Lage der Wurzeln ist der Grund für die Vorwölbung der buccalen und palatinalen Wand des Antrums gegen das Innere der Höhle beim Sechsjahrmolaren. Die starke Divergenz der Wurzeln ist es auch, die in den extremsten Fällen die einander zugekehrten Seiten der Wurzeln frei in die Kieferhöhle ragen lassen, im Gegensatz zu den zweiten und dritten Molaren. Bei letzteren finden wir öfter eine oder mehrere Wurzelspitzen von dem Recessus der Alveoarbucht umgeben, ihre Alveolarkuppen wölben den Sinusboden in Form kleiner Hügel vor. Trennt jedoch nur Antrumschleimhaut und Wurzelhaut die Wurzelspitze vom Antrum, so ragen die Wurzelspitzen an allen Seiten frei von Knochen in den Sinus hinein. Antrumschleimhaut und Wurzelhaut sind in diesem Falle miteinander verklebt.

Anschließend möchte ich noch aus eigenen Fällen einige Zahlen über die Abstände des höchsten Punktes der Alveolenkuppe der einzelnen Zähne vom Antrumboden bringen:

Fall:		I.	II.	III.	IV.	V.
Eckzahn	mm	15,6	10,7	—	—	10,9
1. Praemol. pal. Wurzel	„	19,3	9,7	19,2	14,9	12,8
„ buc. „	„	17,9	11,9	20,0	(einwurzelig)	
2. Praemol. „	„	3,4	11,5	11,8	2,8	5,8
				11,1		
1. Molar palat. „	„	1,0	0,2	fehlen		0,2
„ buc.-mes. „	„	0,4	5,0	„		3,3
„ buc.-dist. „	„	1,7	2,8	„		1,7
2. Molar palat. „	„	0,4	5,5	5,2	5,2	1,8
„ buc.-mes. „	„	0,6	3,0	3,5	0,9	0,8
„ buc.-dist. „	„	0,5	1,9	3,0	1,2	1,1
3. Molar palat. „	„	fehlt	3,5	9,4	0,3	
„ buc.-mes. „	„	„	1,7	3,9	einwurz.	fehlt
„ buc.-dist. „	„	„	zweiwurz.	6,2	„	

Fall:		VI.	VII.		VIII.	IX.
			rechts	links		
Eckzahn	mm	6,4	—	—	1,5	
1. Praemol. pal. Wurzel	„	14,0	—	—	fehlt	—
„ buc. „	„	14,2	—	—	„	—
2. Praemol. „	„	8,0	3,5	3,4	„	—
			6,2			
1. Molar palat. „	„	1,3	0,5	0,2	0,0	10,5
„ buc.-mes. „	„	2,0	1,1	0,6	0,1	—
„ buc.-dist. „	„	1,0	1,4	0,0	0,2	7,4
2. Molar palat. „	„	2,9	2,3	0,8	0,1	9,1
„ buc.-mes. „	„	2,5	4,3	0,2	0,2	4,7
„ buc.-dist. „	„	2,4	6,3	0,7	0,7	6,5
3. Molar palat. „	„	fehlt		fehlt	0,5	
„ buc.-mes. „	„	„	3,8	„	0,7	7,3
„ buc.-dist. „	„	„	einwurz.	„	0,6	einwurz.

Im ersten Teil sahen wir, wie verschieden die Lageverhältnisse der einzelnen Zähne in ein und dem selben Oberkiefer zum Antrum sind; auch wurde uns klar, daß in den Kiefern verschiedener Individuen die einander entsprechenden Zähne oft ganz verschiedene Lage zur Oberkieferhöhle aufweisen, entsprechend den Größe-, Lage- und Ausdehnungsverhältnissen der einzelnen Höhlen.

Daher dürfte wohl niemand daran zweifeln, daß auch die Auswirkung und das Fortschreiten der periodontitischen Erkrankungen gegenüber dem Sinus maxillaris ganz verschieden bei den einzelnen Individuen und den einzelnen Zähnen ist. Abgesehen von der Konstitution, Kondition und Disposition des Individuums, dem akuten bezw. chronischen Verlauf der Erkrankung, kommt es also hauptsächlich auf die Lage der Zähne zu der Kieferhöhle an, inwiefern das Antrum von den paradentalen Prozessen in Mitleidenschaft gezogen wird. Dieses Umstandes müssen wir immer eingedenk sein, wenn wir im folgenden die Pathalogie der Zähne in ihrer Wechselwirkung auf die Kieferhöhle betrachten. Aus diesem Grunde müssen wir auch die folgenden, mehr allgemeinen Ausführungen für jeden uns entgegentretenden Fall spezialisieren.

Gehen wir von dem ursächlichen Zusammenhang aus, so treten uns zwei Hauptgruppen entgegen: Die erste ist bedingt durch das Fortschreiten der Erkrankung selbst, die zweite durch unser operatives Eingreifen. Die erste Gruppe müssen wir hinsichtlich ihrer Wirkung auf das Antrum nochmals trennen, denn wir erhalten durch das Fortschreiten der Erkrankung teils eine Eröffnung des Antrums (bei der exudativen, acuten und der granulierenden, chron. Periodontitis), teils wird das Antrum in seiner Lage und Ausdehnung beeinträchtigt (bei der Zyste).

Die acute Periodontitis hat entweder eine Periostitis oder eine Osteomyelitis zur Folge. Die Periotitis und ihr weiterer Verlauf, wie die entzündlich-ödematöse Schwellung der Schleimhaut, die verschieden gelagerten Phlegmone etc., können in diesem Rahmen nicht weiter interessieren. Wichtig für uns ist die seltenere Osteomyelitis. Ist die Periodontitis eitriger Natur, so wird das umgebende Gewebe durch den Eiter fermentativ eingeschmolzen,

es bilden sich Sequester und schliesslich bricht der Prozess in die Oberkieferhöhle durch, es kommt zum Antrumempyem. Befindet sich zwischen Apex und Antrum keine Knochenlage, so haben wir, einen der Periostitis analogen Vorgang, nämlich, Vorwölbung der Epithelbedeckung der Kieferhöhle und schliesslich fistulöser Durchbruch mit nachfolgendem Empyem.

Bei weitem grösseres Interesse erregt die chron.-granulierende Wurzelhautentzündung durch ihr häufigeres Vorkommen und durch ihren schleichenden, meist wenig schmerzhaften Verlauf. Gerade der chronische Verlauf ist es, der uns erst die Erkrankung erkennen und bemerken lässt, wenn sie bereits zu schweren, irreparablen Schädigungen geführt hat und wir dann zu erheblichen chirurgischen Eingriffen gezwungen sind. Die chron.-granulierende Periodontitis—gleichsam ein Schutzwall des gesunden Gewebes gegen die durch das Foramen apikale eindringenden Mikroorganismen — stellt im Anfangstadium eine Verdickung der Wurzelhaut auf Kosten des Knochens dar, der sich sonst eng an die Wurzel anschmiegt. Im allgemeinen wächst nun das Granulom beim Fortbestehen der Reize einfach weiter und vergrössert sich allmählich auf Kosten des Knochens. Ist nun das Granulom bei seinem weiteren Wachstum früher bei dem Flimmerepithel der Kieferhöhle als bei der, den Knochen palatinal und buccal bedeckenden, Schleimhaut angelangt, was von der Dichte und Dicke des die Wurzel nach den verschiedenen Seiten abschliessenden Knochens abhängt, so erscheint es unter dem Epithel der Höhle. Es entwickelt sich weiter unter katarrhalischer Schwellung der Antrumschleimhaut eine chron. Entzündung, die zu verstärkter Sekretion bezw. zu polypösen Wucherungen im Antrum führt. Die Polypen haben wir als Wucherungen des submucösen Bindegewebes der inneren Auskleidungsmembran zu betrachten. Ihr Lieblingssitz ist die innere Wand der Höhle. Die hier normalanatom. befindliche Öffnung zur Kommunikation mit dem mittleren Nasengang kann von diesen Wucherungen ganz verlegt werden, dadurch kommt es zur Ansammlung des Exkretes. Einen anderen Ausgang nimmt die gran. Entzündung, wenn sie in die eitrige Form übergeht, Periost und Schleimhaut werden durchbrochen und so kommt es zur Antrumfistel mit all ihren Folgeerscheinungen.

Diese beiden bis jetzt behandelten Erkrankungsformen ziehen durch Einschmelzung des Knochens und Eröffnung der in ihrer ursprünglichen Form erhaltenen Kieferhöhle diese in Mitleidenschaft. Andere Verhältnisse liegen bei der Zyste vor, wie wir gleich sehen werden. Werden die von der Zahnentwicklung in der Wurzelhaut zurückgebliebenen „Mallassezschen Körperchen"

durch entzündliche Vorgänge gereizt, so wuchern die Epithelreste als Gewebsstränge in das Granulom hinein. Hier bilden sich die Epithelzüge zur Zystenwand um. Ob nun die Umwandlung nach Römer oder nach Partsch, Pröll u. a. vor sich geht, haben wir hier nicht zu entscheiden. Tatsache ist, dass der Zystensack aus Plattenepithel, der Zysteninhalt aus stark cholesterinhaltiger, seröser Flüssigkeit besteht. Die Radikulärzysten können in mannigfache Beziehung zur Kieferhöhle treten. Nach dem Endausgang können wir zwei Arten unterscheiden: Die Zyste wächst, drängt den Boden der Kieferhöhle empor und engt dadurch die Höhle ein. Dies ist bes. der Fall, wenn die die Zyste von der Kieferhöhle trennende Knochenwand ziemlich stark ist bezw. die Höhe der Kieferhöhle nicht besonders groß. Dadurch erhalten wir folgenden Verlauf: Der Antrumboden wird durch die konstant wachsende Zyste an das Antrumdach gedrängt bevor der zwischen Zyste und Kieferhöhle gelegene Knochen durch den dauernden Druck, den die wachsende Zyste auf ihn ausübt, atrophiert ist. Die Verdrängung des beide Höhlen trennenden Knochens kann so bedeutend sein, dass die Kieferhöhle bis auf verschiedene kleinere Hohlräume verschwindet. Ja es kann sogar in ausgedehnten Fällen vorkommen, dass die ganze Oberkieferhöhle von der Zyste ausgefüllt oder, besser gesagt, verdrängt wird und die in ihrem Wachstum nicht einhaltende Zyste Wange, Nasenboden und Gaumen vorwölbt. Einen anderen Ausgang finden wir, — wenn im Gegensatz zu oben — die, Antrum und Zystenhöhle, trennende Knochenwand sehr dünn ist, das Antrum ein sehr grosses Ausmass besitzt, bes. aber wenn das Wachstum der Zyste und der dadurch bedingte atrophische Knochenabbau schneller vor sich geht, als die Neubildung des Knochens. Ist der Knochen zwischen Antrum und Zyste vollständig atrophiert, so liegt schliesslich das Plattenephitel der Zyste unmittelbar dem Zylinderepithel des Antrums auf. Endlich zerreisst auch diese Wand und wir haben eine mehr oder weniger grosse Vereinigung von Antrum und Zyste. Durch diese Öffnung kann natürlich der Zysteninhalt jederzeit in die Kieferhöhle übertreten. Ist nun der Inhalt steril, so haben wir eine Zyste, die ihr Sekret durch den mittleren Nasengang, den natürlichen Eingang zum Antrum, entleert. Es liegt klar auf der Hand, dass in solchen Fällen das Sekret nur selten steril bleibt. Wird es aber infiziert, dann haben wir dasselbe zu erwarten, wie wenn die Zyste von vornherein infiziert ist, es kommt zu einem Antrumempyem. Haben wir den Durchbruch einer von Anfang an infizierten Zyste vor uns, so dürfte die Entscheidung ob Zyste oder Empyem schwer fallen, wenn uns nicht eine äussere Knochenauftreibung zur Diagnose „Zyste“ hinführt.

Dieselben Endausgänge wie bei den Radikularzysten finden wir auch bei den Follikularzysten. Doch da diese Zahnkeimzysten gegenüber den Zahnwurzelzysten sehr selten sind, treten uns auch die durch sie hervorgerufenen Beeinträchtigungen der Kieferhöhle äusserst selten vor Augen. Nur das Röntgenbild stellt die Diagnose einwandfrei fest.

Während bei den bis jetzt erwähnten Erkrankungen das Übergreifen des paradentalen Prozesses auf die Kieferhöhle durch rechtzeitiges Eingreifen des Zahnarztes hätte verhindert werden können, kommen wir jetzt zur Besprechung solcher Fällen, die gerade durch unseren Eingriff erst die Kieferhöhle in Mitleidenschaft ziehen. Ein Hauptunterschied zwischen obiger und nachfolgender Gruppe besteht ferner noch darin, dass bei den obigen Erkrankungsformen der Abstand zwischen Wurzelspitze und Antrum ein verhältnismässig grosser sein kann, da der Prozess oft erst durch das weitere Fortschreiten und Einschmelzen des Knochens auf die Kieferhöhle übergreift, während die folgenden Fälle nur dann eintreten, wenn zwischen Wurzelspitze und Antrum überhaupt kein Knochen vorhanden ist, sodass also die Wurzelspitze frei in das Antrum ragt und nur von der Schleimhaut der Kieferhöhle bedeckt ist, oder wenn der knöcherne Antrumboden sehr dünn ist. Sind die Verhältnisse so gelagert, so werden wir im Verlaufe der Operation vor mancherlei unangenehme Zufälle gestellt, die wir zu Beginn unseres Eingriffes nicht voraussehen konnten.

Beim Entfernen von Prämolaren und Molaren kann es leicht zur Eröffnung der Kieferhöle kommen, besonders wenn ein an der Wurzelspitze bestehendes Granulom mit der Antrumschleimhaut verklebt ist. Hängt das Granulom bei der Herausnahme des Zahns aus seiner Alveole fest an der Wurzelspitze, dann wird die Schleimhaut der Kieferhöhle zerrissen; oder aber das Granulom löst sich vom Zahn und bleibt fest mit der Antrumschleimheit verwachsen, dann ist es leicht möglich, daß wir zugleich mit der Entfernung des Granuloms mittels des scharfen Löffels auch das Antrum eröffnen. Dies tritt natürlich nur ein, wenn die Kieferhöhle nur durch ihre Schleimhaut von dem Granulom getrennt ist. Bemerken wir die erfolgte Eröffnung des Antrums sofort, so ist es leicht den Verschluß wieder herbeizuführen. Bleibt jedoch die Eröffnung unbemerkt und somit sich selbst überlassen, dann kann leicht eine Infektion eintreten. Es kommt zur Entzündung der Antrumschleimhaut mit nachfolgendem Empyem. Da diese unangenehmen Folgen bei rechtzeitiger Erkennung verhütet werden können, möchte

ich die hauptsächlichsten Anzeichen für die eingetretene Eröffnung kurz anführen: neben der näselnden Sprache des Patienten und der Blutung aus dem zugehörigen Nasenloch bemerken wir besonders das „Schnauben" beim Durchblasen von Luft bei zugehaltener Nasenöffnung. Dieses letzte Zeichen ist das sicherste, denn das erste fällt meist wenig auf und das zweite fällt weg bei anämisierenden Injektionen.

Bedeutend unangenehmer ist das Hineinstossen einer Wurzel beim Entfernungsversuch. Doch ist das Ausweichen der Wurzel nach oben beim Ansetzen der Zange bezw. des Hebels noch lange kein Beweis dafür, daß die Wurzel in die Kieferhöhle gerutscht ist. Es kann sich auch um eine verborgene Zyste handeln. Zur Differentialdiagnose bedienen wir uns einer Probespülung mit körperwarmer physiologischer Kochsalzlösung und einer Röntgenaufnahme. Haben wir die Wurzel wirklich in die Kieferhöhle versenkt, so kommt es darauf an, ob sie steril oder infiziert war. Herausnehmen müssen wir sie natürlich auf alle Fälle. Aber im ersten Falle genügt die sofortige Entfernung, um eine Entzündung der Antrumschleimhaut zu verhüten; bei einer infizierten Wurzel dagegen haben wir mit einer Übertragung der Infektion auf die Schleimhaut der Kieferhöhle zu rechnen, es steht daher eine Entzündung zu erwarten, auch wenn eine sofortige Entfernung der Wurzel mit nachfolgender Spülung vorgenommen wird.

Weiterhin kann eine Eröffnung der Kieferhöhle eintreten bei einer Wurzelspitzenresektion und bei der Ausschälung einer Zyste. Bei der Auslöffelung der um die kranken Wurzeln gelagerten Granulationen kann man mit dem scharfen Löffel sehr leicht in die Kieferhöhle gelangen. Auf diese Weise kann man zufällig ein verborgenes Antrumempyem entdecken, wenn aus der Eröffnungsstelle der typische Eiter heraustritt. Der resezierte Zahn kann erhalten werden. Man vollendet die Operation in der gewohnten Weise und schließt durch Naht, vorausgesetzt, daß die Kieferhöhle frei von Fremdkörpern ist. Große, in der Gegend des Antrums gelegene Zysten soll man im allgemeinen nicht ausschälen, weil dabei sehr leicht eine breite Eröffnung der Kieferhöhle eintreten kann, die nicht wieder zum Verschluß gebracht werden kann. Die zufällige Eröffnung kann aber auch bei der Ausschälung kleiner haselnußgroßer Zysten eintreten, die an und für sich für diese Behandlungsmethode durchaus geeignet sind. Trifft uns beim Ausschälen das Mißgeschick, daß wir in das Antrum geraten, so verzichten wir auf die Ausschälung und bringen die Zystenschleimhaut an ihre ursprüngliche Stelle zurück. Eine Tamdonade legt den Schleimhautlappen an seine Unterlage fest und leitet so die Heilung ein.

Auch bei der konservierenden Behandlung der Zähne kann ein unangenehmer Zufall zur Eröffnung der Kieferhöhle führen. Ragt nämlich die Wurzelspitze in das Antrum hinein, so kann bei der Wurzelbehandlung nur allzuleicht der Fall eintreten, daß wir mit dem Nervextraktor Wurzelhaut und Antrumschleimhaut durchstossen und die im Wurzelkanal befindlichen Keime in die Höhle hineintragen. Die unausbleibliche Folge wäre ein Antrumempyem. Bemerken wir dieses Missgeschick sofort, so führt eine anschliessende Antrumspülung meist zum Erfolg, in ernsteren Fällen jedoch müsste sich an die Wurzelfüllung und folgende Wurzelspitzenresektion eine Antrumoperation nach Luc-Caldwell oder Küstner-Desault anschliessen.

Die Ausdehnung des Sinus maxillaris bedingt die verschiedenen Lageverhältnisse der Zahnwurzel zum Antrum und dieses wieder das Übergreifen periapikaler Erkrankungen auf die Höhle. Doch können auch Krankheitsprozesse von der Kieferhöhle auf die Zähne übergreifen, allerdings nur in seltenen Fällen. In Frage kommen hier alle Arten von Entzündungen des Antrums, mit rhinogenem Ursprung. Oft ist die Diagnose nicht leicht, besonders bei leichten, durch eine starke Rhinitis verursachten, Antrumkatarrhen, die in den betreffenden Alveolarfortsatz Schmerzen ausstrahlen. Allerdings lassen sich die Schmerzen, im Gegensatz zu pulpitischen und periodontitischen, nicht auf einen Zahn lokalisieren, sondern sind als dumpfes Druckgefühl in der ganzen Kieferhälfte zu fühlen. An solche primären Erkrankungen der Kieferhöhle müssen wir besonders dann denken, wenn wir keinen Zahn für die Schmerzen verantwortlich machen können. Zum Schlusse möchte ich noch erwähnen, daß eine Röntgenaufnahme wegen der vielen Verzeichnungen uns keinerlei Aufschluß über den Abstand der Wurzel vom Antrum geben kann.

Abb. 1. Horizontalschnitt durch das linke Oberkieferskelett über dem Boden der Nasen- und Kieferhöhle. Das Antrum mit einer sichelförmigen Bodenlamelle zwischen dem ersten und zweiten Molaren. Besonders tiefe Alveolarbucht. Palatinale Wurzel des ersten Molaren die Kieferhöhle vorwölbend, zum Teil frei in das Antrum ragend.

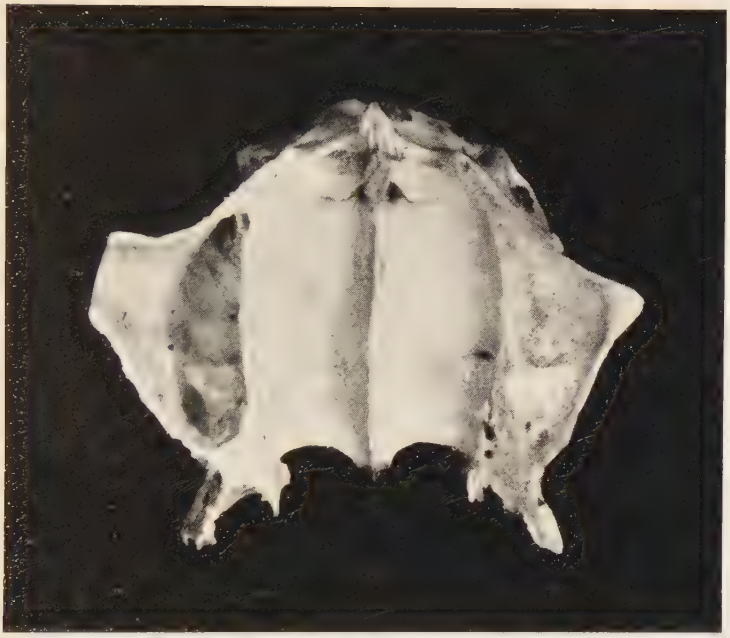

Abb. 2. Horizontalschnitt durch das Oberkieferskelett über dem Boden der Nasenhöhle und der beiden Kieferhöhlen. Linke Kieferhöhle bedeutend stärker entwickelt in Bezug auf Länge, Breite und Tiefe als rechte.

Abb. 3 Sagittalschnitte durch verschiedene Oberkieferkörper im tiefsten Punkt der Alveole. Die römischen Zahlen geben die Fälle der zweiten Tabelle an, aus welchen die Schnitte genommen sind. Es sind von links nach rechts: 1. Reihe: Eckzahn I. u. VIII. 1. Praemolar I. u. II. 2. Reihe: 2. Praemol. I. u, III. 1. Molar VIII. bucco-mes. bezw. pal. und bucco-dist. Wurzel. 3. Reihe: 2. Mol. IV. u. III. je bucco-mes. bezw. pal. und bucco-dist. 4. Reihe: 3. Mol. IV. u. IX. 2. Mol. VII. buc.-mes. bezw. pal. u. buc.-dist. Wurzel.

Literaturverzeichnis.

Aschoff. Lehrbuch der pathol. Anatomie.

v. Benninghofen: Atlas der Anatomie des menschl. Körpers, speziell der Kiefer und Zähne.

Hyrtl: Anatomie des Menschen.

Kantorowicz: Klinische Zahnheilkunde.

Sicher und Tandler: Anatomie für Zahnärzte.

Wetzel: Lehrbuch der Anatomie für Zahnärzte und Studierende der Zahnheilkunde.

Williger: Zahnärztliche Chirurgie.

Nicht versäumen möchte ich, Herrn Professor Dr. Münch für die Ueberlassung des Themas und die bereitwillige Unterstützung bei der Ausarbeitung meinen verbindlichsten Dank abzustatten.

Lebenslauf.

Ich, Walther Hemmer, bin geboren zu Ludwigshafen a. Rh. am 23. November 1907 als Sohn des Postassistenten Heinrich Hemmer und seiner Ehefrau Katharina, geb. König. Die Volksschule besuchte ich in Speyer a. Rh., woselbst ich auch in das Humanistische Gymnasium eintrat. Die Reifeprüfung legte ich am Alten Gymnasium zu Würzburg ab. In meinem ersten Semester, im S. S. 1928, belegte ich an der Universität zu Würzburg phil. II. Im W. S. 28/29. wechselte ich mein Studium und belegte Zahnheilkunde. Durch die Güte des Hohen Reichsministeriums des Innern und des Hohen Bayerischen Staatministeriums für Unterricht und Kultus wurde mir mein erstes Semester auf das Studium der Zahnheilkunde angerechnet und so konnte ich das Zahnmedizinische Physikum Ende S. S. 29. und das Zahnmedizinische Staatsexamen Ende S. S. 31. an der Universität zu Würzburg ablegen.

Ich versichere hiemit ehrenwörtlich, daß ich vorliegende Abhandlung selbständig und ohne jede fremde Hilfe verfaßt habe und außer der angegebenen Literatur keine anderen Quellen und Hilfsmittel benutzt habe.

Walther Hemmer
appr. Zahnarzt.